Aus dem Pathologischen Institut der Universität Göttingen
Vorstand: Professor Dr. Gg. B. Gruber

Über den angeborenen partiellen Riesenwuchs

Inaugural-Dissertation

zur Erlangung der Doktorwürde
der Medizinischen Fakultät der Universität zu Göttingen

vorgelegt

von

Otto Erich Kuß
aus Göttingen.

GÖTTINGEN 1938
BUCHDRUCKEREI FERDINAND PIEPER / WEENDE-GÖTTINGEN

Dekan: Prof. Dr. Müller
Berichterstatter: Prof. Dr. Gg. B. Gruber

Tag der mündlichen Prüfung: 28. Mai 1937.

Mißbildungen haben von jeher die Aufmerksamkeit von Laien wie Ärzten erregt. Das natürliche Bedürfnis des Menschen, eine außerhalb der Norm liegende Erscheinungsform zu erklären, führte zu der weit bekannten Auffassung von dem „Versehen" der Mutter in der Schwangerschaft. Es wäre ein Wunder, wenn nicht auch eine solch wunderbare und das mystische Bedürfnis im Menschen stark reizende Mißbildung wie der Riesenwuchs eines oder mehrerer Glieder des Körpers die Phantasie des Menschen in diese Richtung gelenkt hätte. So berichtet Nolda bei seiner Beobachtung, daß die Mutter einmal sehr erschrocken sei, als ihr eine durch Operation entfernte besonders große Zehe der Schwester ihres Mannes gezeigt wurde. Als dann bald darauf ein Knabe mit einem übermäßig großen Daumen geboren wurde, habe alle Welt gerufen: „Das ist die Zehe der Tante", wobei man natürlich den Schrecken der Mutter als Ursache der großen Ausbildung des kindlichen Daumens ansprach.

Die Wissenschaft konnte sich nicht mit einer solchen Erklärung beruhigen; so ist schon früh in der Literatur eine für die seltene Mißbildung des partiellen Riesenwuchses immerhin reichhahaltige Kasuistik zu finden.

Die Seltenheit dieser Verbildung, wie die Scheu der davon Betroffenen, sich ein trotz seiner Größe oftmals ganz gut brauchbares Glied entfernen zu lassen, aber auch die technische Unmöglichkeit einer Operation ließ keine genügende Unterlage zu einer genauen anatomischen Untersuchung finden. So gibt es denn bei vielen in der Literatur vorhandenen Fällen, die mehr oder weniger kasuistisch sind, nur wenig wirklich exakte Untersuchungen. Daneben machte das Hereinspielen zahlreicher anderer morphologischer Fehler, eine Erkenntnis, die man erst bei einem größeren Überblick gewinnt, dem einzelnen Forscher die Suche nach den Ursachen sehr schwer. So ist es nicht verwunderlich, daß zahlreiche Theorien über die Ursache der fraglichen Mißbildung entstanden sind.

Die moderne Geschwulstforschung, nach deren Meinung die Mißbildung des partiellen Riesenwuchses in ihren zahlreichen Ursachen mit den mesodermalen Blastomen zusammenhängt, hat uns Wege gewiesen, auf denen man vielleicht einmal hinter ihre, wenn wir ehrlich sind, immer noch recht dunkle Aetiologie kommen können.

Bei den frühzeitig erkannten Schwierigkeiten der Erklärung war man bestrebt, zunächst einmal die vorhandenen Vorkommnisse zu

sichten und nach anatomischen Gesichtspunkten vernünftig einzuteilen. Die Arbeit von Busch, die trotz gelegentlicher Einsprüche bis heute noch immer gilt (Feriz), genügt nach diesen Gesichtspunkten vollkommen, wenn sie auch mehr äußerlichen Gründen Rechnung trägt. Einen großen Schritt machte die Forschung vorwärts, als dem „einfachen Riesenwuchs" die „Makrodystrophia lipomatosa progressiva" (Wieland, Feriz u. a.) gegenübergestellt wurde. Bei vielen Fällen war nämlich das Auftreten von Hypertrophie des subcutanen Fettgewebes teils an Ort und Stelle des Riesenwuchses selsbst, teils scheinbar regellos an anderen Körperstellen beobachtet. Diese Erscheinungen traten zu regelmäßig auf und waren vor allem fast stets mit einer großenWachstumstendenz des hypertrophierten Körperteils verbunden; als daß sie nur als eine bloße Zufälligkeit gelten konnten. Man hat versucht, innerhalb der beiden so entstandenen großen Gruppen weiter einzuteilen nach der Lokalisation in halbseitigen Riesenwuchs, solchen einer ganzen Extremität oder einzelner Extremitätenabschnitte, doch sind die Übergänge zu fließend, als daß diese Einteilung streng bestehen könnte.

Die Einteilungen der in der Literatur vorhandenen Beobachtungen ist aus der folgenden Zusammenstellung zu ersehen. Die Sektionsbefunde von inneren Organen sind verschwindend gering, doch sind Anzeichen vorhanden, daß auch das eine oder andere innere Organ vergrößert vorgefunden werden kann. Arnheim berichtet von einem zweijährigen Mädchen, bei dem auf der rechten Seite Haut (?), Bindegewebe, Muskulatur, Skelett, der rechte Leberlappen, die rechte Niere und das rechte Ovarium hypertrophiert waren. Cagiati berichtet von einem 11 Monate alten Mädchen, an dessen linker Seite Haut (?), Teile des Stützapparates, des Gefäßapparates, die linke Lunge und die linke Niere vergrößert waren.

Riesenwuchs der ganzen Körperhälfte ohne Angabe der Seite.

Kopal: 14 Monate altes Kind, totale halbseitige Hypertrophie mit Makroglossie (die distalen Partien stärker). Iin der Aszendenz keine Mißbildungen.

Riesenwuchs der ganzen Körperhälfte links.

1. Berend: Linksseitige Hypertrophie der oberen und unteren Extremitäten und des Gesichtes. Beiderseitige Syndaktylie der 2. und 3. Zehe.
2. Bosio: 13jähriges Mädchen linksseitige totale Hemihypertrophie ohne nähere Angaben).
3. Burchardt: Mädchen, linksseitige Hypertrophie einschließlich des Gesichtes, der oberen und unteren Extremität. Nävi vasculosi, Varicen und Venektasien. Chorioretinitis areolaris dextra.
4. Comby: ♀, Linksseitiger Riesenwuchs beider Extremitäten, Nävi vasculosi. Cyanose.
5. Cozzolino: $6^1/_2$ Monate alter Junge mit Hypertrophie der linken Körperhälfte vom linken Bein nach dem Kopf an Stärke allmählich abnehmend, erblich nicht belastet.
6. Demme: ♀, linksseitiger Riesenwuchs der oberen und unteren Extremität.
7. Dietlein: 19jähriges Mädchen, angeborener linksseitiger Riesenwuchs, ausgedehnte Venektasien am linken Bein.
8. Graetz: Von Mißbildungen in der Familie nichts bekannt. Mutter hatte einen Zwillingsabort, eine Zwillingsgeburt und ist jetzt wieder Zwillingsgravide.
   $1^1/_2$ jähriges Mädchen, linke Hälfte größer als die rechte. Bei der Geburt wurde bereits ein Divergieren der Finger bemerkt und ein Brandmal auf dem Rücken. An der Haut blaßbraune Pigmentierungen und Erhabenheiten. Die größten Unterschiede weisen die Extremitäten auf, und zwar die untere stärker, als die obere. Keine deutlichere Venenzeichnung im Bereiche des Kopfes, dagegen abnorm starke Venenzeichnung an der linken unteren Extremität.
9. Hoberg: Männlicher Fall. Linksseitiger Riesenwuchs der oberen und unteren Extremität mit Einschluß des Gesichtes.
10. Kitaigorodskaja: 1 Jahr ein Monat altes Kind. Heredität: von Mutters Seite Tbc., Vater Trinker, Raucher. Der rechte Mittelfinger größer als der linke.
    11. dito: 9 Monate altes Kind. Vergrößerung der linken Seite. Großer Naevus. Heredität: Von Vaters Seite Trinker, Tbc.
12. dito: 6 Monate altes Kind mit Vergrößerung der linken Körperhälfte. Heredität nicht nachzuweisen.
13. Kyrklund: Neugeborenes Mädchen. Gleich bei der Geburt konnte man feststellen, daß die linke Seite größer war als die rechte. Geistig normal. Eltern und ein später geborener Knabe gesund.
14. Lewin: Mädchen. Linksseitiger Riesenwuchs mit Einschluß des Gesichts.

15. Lockhart-Mummery: Ein durch $18^1/_2$ Jahre hindurch beobachteter Fall von Hemihypertrophie. Mit $2^1/_2$ Jahren wurde der Knabe zum ersten Male beobachtet. Die linke Seite war größer als die rechte. Mit $4^1/_2$ J. war die Differenz noch ausgesprochener. Auch die linke Gesichtshälfte war in ihrem Wachstum um 2 Jahre voraus. Mit 21 Jahren war die Wachstumsdifferenz nahezu geschwunden.
16. Möbius: Männlicher Fall. Mit linksseitigem R.-W.
17. Mohr: 5 Monate altes Kind zeigt eine komplette, auch Gesicht und Zunge betreffende Hypertrophie der linken Seite. Keine hereditäre Belastung.
18. Monot-Trelat: Männlicher Fall. Linksseitiger R.-W. der oberen und unteren Extremität. Gesicht symmetrisch. Lokale Erhöhung der Hauttemperatur. Geistig zurückgeblieben.
19. Paterson und Reynolds: 6 Monate altes Kind mit stärkerer Entwicklung der linken Toraxhälfte, des linken Armes und Beines. Die Knochen sind auf dem Röntgenbilde kräftiger entwickelt. Keine Asymmetrie des Schädels.
20. Ricke: Männlicher Fall. Linksseitiger R.-W. der oberen und unteren Extremitäten mit Einschluß des Gesichtes.
21. Tebrich: Männlicher Fall. Linksseitiger R.-W. der oberen und unteren Extremitäten mit Einschluß des Gesichtes. Lokale Erhöhung der Hauttemperatur. Schaltzähne in der linken Kieferhälfte.
22. Tugendreich: ♀, linksseitiger R.-W. beider Extremitäten. Naevi vasculosi, Cyanose, Gesicht symmetrisch.
23. Wagner, Paul: 11jähriger Knabe aus vollkommen gesunder Familie. Gleich nach der Geburt linke Körperhälfte größer als die rechte. Links und rechts blaurötliche Flecken. Entwicklung des Kindes normal. Haut und Subcutis an der linken Wange und Lippe deutlich größer als rechts, ebenso die linke Ohrmuschel. Zähne und Kiefer gleich, links oben und unten je ein Schaltzahn, Zunge, Mandel und Gaumenbögen links größer. Thoraxumfang und die bedeckenden Weichteile links größer. Innere Organe o. B. Linkere und obere Extremität größer, derber, und plumper. Messungen des Knaben im Alter von $2^3/_4$ bzw. 9 Jahren ergaben ein durchaus proportionales Wachstum. Die hypertrophischen Extremitäten zeigten größere Kraft. Elektrische Erregbarkeit, Reflexe auf beiden Seiten gleich. Linker Arm etwas wärmer. Die Haut weist zahlreiche blaurote Flecken auf, rechts stärker als links. Untersuchungen der großen Arterien ergaben keinen Unterschied.
24. Widemann: Männlicher Fall. Linksseitiger R.-W. der unteren und oberen Extremität. Naevi vasculosi und pigmentosi, Varicen und Venektasien.

Riesenwuchs der ganzen Körperhälfte rechts.

1. Arnheim: Fall von rechtsseitiger kongenitaler Hypertrophie bei einem 4 Monate alten Mädchen aus gesunder Familie. Die rechte Gesichtsseite, das rechte Ohr, die rechte Zungenseite und der rechte Arm sind vergrößert, an der unteren Extremität ist nur der Tarsus verbreitert und die große Zehe verlängert. Zahlreiche Teleangiektasien besonders auf der rechten Seite, außerdem zerstreute Pigmentflecken und Naevi pilose, sowie erweiterte Venen am Thorax. Starkes Röcheln beim Atmen, vielleicht liegt ein fötaler Herzfehler vor.

2. Babonneix et Buizard: Angeborene halbseitige Hypertrophie, die am stärksten das rechte Bein, weniger den rechten Arm, und die rechte Gesichtshälfte und kaum den Rumpf betrifft. Veränderungen am Knochensystem nicht festzustellen. Ausgedehnter Naevus am lk. Bein. Keine Funktionsstörungen. Onkel väterlicherseits zeigt eine ebensolche Mißbildung (?).
3. Beuscher: Rechtsseitige Hypertrophie einschließlich des Gesichtes. Syndaktylie der 2. und 3. Zehe beiderseits. Geistig zurückgeblieben, erblich Polydaktylie beiderseits. Strabismus.
4. Brünig: Männlicher Fall. Rechtsseitige Hypertrophie einschließlich des Gesichtes. Syndaktylie der 2., 3., 4. Zehe beiderseits. Angiom der Unterlippe.
5. Coccheri: $4^1/_2$ Monate altes Kind mit rechtsseitiger angeborener Hypertrophie.
6. Dardani: Angeborene rechtsseitige Hypertrophie bei einem 3 Monate alten Kinde.
7. Feriz: ♀, Rechtsseitiger R.-W. beider Extremitäten mit Einschluß des Gesichtes.
8. Fischer H.: 9jähriges Mädchen. Rechter Arm und rechtes Bein dicker und länger. Vorwiegend wird das Bein betroffen. Die Glieder waren sonst wohlgebildet. Bei Betastung schienen keine wesentlichen Störungen im anatomischen Bau von Muskeln und Knochen zu bestehen. Die Venen schimmerten stärker durch, stellenweise Sternbildung. Gelenke frei beweglich. Thora rechts etwas stärker als links. Auscultation und Perkussion o. B. Abdomen dito. Am Kopf und Gesicht kein Unterschied. Temperatur rechts gleich links, Sensibilität ebenso, Farbe der Haut normal.
9. Heller: Männlicher Fall. Rechtsseitiger R.-W. der oberen und unteren Extremität. Angiome, Naevi vasculosi, Varicen, Venektasien, großer Naevus flammeus.
10. Hermannides: ♀, rechtsseitiger R.-W. beider Extremitäten einschließlich des Gesichtes.
11. Hornstein: $2^1/_2$ Monate altes Mädchen, Mutter geisteskrank. Rechtes Ohr breiter und dicker als das linke. Rechter Arm etwas länger als der linke. Vor allem ein großer Unterschied an den Händen. Rechtes Bein ebenfalls länger, am meisten der Fuß. Die Zehen divergieren stark.
12. Humphry: ♀, Rechtsseitiger R.-W. beider Extremitäten mit Einschluß des Gesichtes und der Brust.
13. Kitaigorodskaja: 6 Monate altes Kind, Vergrößerung der rechten Körperseite. Am Nacken großer Naevus, ebenso am rechten Augenlid und über dem Kreuzbein. Heredität: Großmutter mütterlicherseits litt an Verfolgungswahn, Vater Neurasteniker.
14. Dito: 1 Jahr 1 Monat altes Kind mit Vergrößerung der rechten Hälfte. Heredität: Von Mutters Seite Trinker, Tbc.
15. Magni: $5^1/_2$ jähriges Mädchen mit kongenitaler rechtsseitiger Hemihypertrophie.
16. Monot-Trelat: ♀, rechtsseitiger R.-W. beider Extremitäten. Gesicht symmetrisch. Lokale Erhöhung der Hauttemperatur. Geistig zurückgeblieben.
17. Dito: Männlicher Fall. Rechtsseitiger R.-W. des 1., 2., 3. Fingers und der ganzen unteren Extremität. Naevi, vasculosi, Varicen und Venektasien.

18. Raymond-Janet: Rechtsseitiger R.-W. der oberen und unteren Extremität bei einem ♀, erbliche Syndaktylie des 2., 3. Fingers und der 2., 3. Zehe. Ektrodaktylie des 4., 5. Fingers. Epilepseie.
19. Riegel: ♀, rechtsseitiger R.-W. der Extremitäten. Polydaktylie. Atrophie des rechten Musc. Lng. dorsi. Polydaktylie erblich. Gesicht auch hypertrophiert.
20. Roubier: Beschreibung einer bei einem Soldaten angetroffenen Hypertrophie der rechten Körperhälfte und der Ohrmuschel, die alle Gewebe gleichmäßig betraf.
21. Ruch et Castanie: Angeborener R.-W. der rechten Körperhälfte. Besonders groß ist der Unterschied zwischen den unteren Extremitäten. Das 6 Monate alte Kind zeigt auch sonst noch Degenerationserscheinungen. In der mütterlichen Aszendenz kommen Geisteskrankheiten vor, der Vater ist Trinker.
22. Steffen: Männlicher Fall. Rechtsseitiger R.-W. beider Extremitäten einschließlich der rechten Gehirnhemisphäre. Kryptorchismus, Phymosis, Hernia umbilicalis, Rachitis. Gesicht symmetrisch.
23. Stier: Männlicher Fall. Rechtsseitiger R.-W. beider Extremitäten mit Einschluß des Gesichtes.
24. Tilanus: ♀, rechtsseitige fortschreitende Hypertrophie der oberen und unteren Extremität. Naevi vasculosi, Varicen und Venektasien.
25. Trelat-Monod: Männlicher Fall. Rechtsseitiger R.-W. der Extremitäten. Naevi vasculosi, Varicen und Venektasien, trophische Störungen, lokale Erhöhung der Hauttemperatur. Die Akra sind normal.
26. Wakefield: 6jähriges Mädchen mit kongenitaler Hypertrophie der rechten Seite.
27. Wittelshöfer: ♀, rechtsseitiger R.-W. der oberen Extremität, der rechten 1., 2., 3. Zehe. Syndaktylie der 2., 3. rechten Zehe. Gesicht symmetrisch.

Hypertrophie der rechten Gesichtshälfte.

1. Kiwull: 18jähriges Mädchen, Eltern gesund. Kongenitale kolossale Verdickung der rechten Gesichtshälfte. Der Margo supraorbitalis stark vorgetrieben, die Wange ganz beträchtlich verdickt, rechtes Auge infolgedessen fast völlig geschlossen. Nase und rechter Mundwinkel weit nach rechts und unten verzogen. Dicke der Ober- und Unterlippe rechts auf das Dreifache vermehrt. Knochen etwas weniger hypertrophisch, ebenso die Zunge. Processus alveolaris oben und unten um das Doppelte breiter. Zähne zwar gut gebildet, doch in der stark gewucherten Gingiva völlig vergraben. Ohr nicht mitbetroffen. Keine Naevi.
2. Levi: 10jähriges Mädchen, seit der Geburt stärkere Vermehrung der rechten Gesichtshälfte, an der alle Gewebe beteiligt waren. Stärkeres Gebiß, frühzeitiger Zahnwechsel.
3. Paterson und Reynolds: 13 Monate altes Mädchen mit Vergrößerung der rechten Gesichtshälfte, besonders der Kiefer.

Hypertrophie der linken Gesichtshälfte.

1. Curtius: Kongenitale Vergrößerung der linken Gesichtshälfte (hauptsächlich der Maxilla) kombiniert mit einer eigenartigen Hautdystrophie, Hypogenitalismus und einer abnormen Psyche. Häutige Syndaktylie der 2., 3. Zehe des linken Fußes. Naevusbildung.
2. Fischer, H.: 7 Monate alter Knabe, angeborene Hypertrophie der linken Gesichtshälfte, die offenbar gleichmäßig auf alle Gewebe verteilt ist. Die Knochen fühlen sich glatt an. Die Haare sind gleich stark. Sensibilität und Motorik ungestört.
3. Werner: 24jähriger Mann, in dessen Familie angeblich keine Mißbildungen vorgekommen sind. Mit kongenitaler linksseitiger Gesichtshypertrophie, die im Verhältnis des übrigen Körpers mitgewachsen sei. Nur eine Stelle unterhalb des linken Auges sei in den letzten drei Jahren mehr gewachsen. Die Vergrößerung betrifft Knochen und Weichteile gemeinsam, ebenso Zunge, Tonsillen, Uvula, Zähne und Ohr. An der Vorderseite des Halses großer Naevus. Kein Speichelsekretionsunterschied. Sensibilität, Motorik, Wärme beiderseits gleich.

Riesenwuchs an der oberen Extremität links.

1. Biebergeil: Linker 2., 3. Finger.
2. Dito: Ebenso linker 2., 3. Finger.
3. Boinet: 38jähriger Mann mit vergrößertem linken Mittelfinger. In den Interphalangealgelenken ankylotisch. Äußerlich normal proportioniert, auch an den Weichteilen finden sich keine Besonderheiten. Mehrere recht große Exostosen um die Gelenke herum. Keine Erblichkeit.
4. Busch: Zeigefinger der linken Hand, leichte Ulnarabduktion in allen Gelenken. Arterien nicht erweitert (Blutung bei der Operation nicht beträchtlich).
5. Cestan: Männlicher Fall. R. W. des linken 2., 3. Fingers.
6. Comby: ♀, R. W. des linken Armes. Lokale Cianose.
7. Curling berichtet von einem Abguß der linken Hand, an der der Mittelfinger hypertrophisch war. Auffallend war hierbei die Angabe von Erblichkeit, die bis dahin einzig dastand.
8. Ewald: R. W. des 2., 3. linken Fingers bei einem männlichen Fall.
9. Fiedler: Männlicher Fall. R. W. des linken Mittelfingers, Klinodaktylie.
10. Fischer, H.: 17jähriges Mädchen mit Vergrößerung des linken Zeigefingers, der nicht verkrümmt oder entstellt war. Beweglichkeit nur im Grundgelenk.
11. Dito: 25jährige Frau mit Vergrößerung des 3. linken ulnawärts gekrümmten Fingers. Das Nagelglied ist das breiteste. Beweglichkeit nur im Metacarpophalangealgelenk schwach, die anderen Gelenke steif. Tast, Temperatur, Schmerzempfindung herabgesetzt. Sichtbare Venenzeichnung.
12. Flinker: 76jähriger Mann, dessen linker Zeigefinger ulnawärts stark gekrümmt und 19 cm lang war. Die Vergrößerung soll schon bei der Geburt vorhanden gewesen sein. Der Finger sei allmählich weiter gewachsen. Die Funktion war nicht behindert.

13. Lejars: ♀, R.W. des 3., 4. linken Fingers, Klinodaktylie.
14. Ried: Männlicher Fall. R.W. des 1., 2. Fingers der linken Hand. Die linke A. radialis schien doppelt so stark zu sein wie die rechte. Temperatur der hypertrophischen Finger angeblich um ein paar Grade höher.
15. Sicard: Männlicher Fall. 2., 3. linker Finger.
16. Steindl: 52jähriger Schriftgießer mit angeborenem Riesenwuchs des 1., 2. Fingers und der radialen Hälfte der lk. Hand. Die Finger waren vollkommen funktionsfähig. Der Zeigefinger nach ulnar abduziert. Der Unterarm auch etwas länger. Kavernomartiges Gefäßnetz am Thenar. Die A. brachialis in ihrer Wand etwas verdickt, pulsiert übermäßig stark. Sensibilität normal. In der lk. seitlichen Halsgegend großes Venenkonvolut.
17. Stembo: Männlicher Fall. R.W. des lk. Arms, großer Naevus flammeus, naevi pigmentosi, geistig zurückgeblieben, Gesicht hypertrophisch.
18. Wagner, Paul: 24jähriger Mann mit angeborener Makrodaktylie und Syndaktylie des linken 2., 3. Fingers. Fehlen des 4., 5. Fingers links.

Riesenwuchs an der oberen Extremität rechts.

1. Cayla: Männlicher Fall. R.W. der rechten oberen Extremität und der ersten drei Finger. Im Alter von 19 Jahren noch offene Epiphysenfugen.
2. Fischer, H.: 17jähriger Mann, dessen r. Arm um 3,1 cm länger als der linke war. Hiervon entfielen 1,9 cm auf den Unterarm. Die Dicke ist gleichfalls beträchtlicher. Wahrscheinlich sind Muskeln und Knochen an der Hypertrophie beteiligt. Die Knochen fühlen sich glatt an bis auf eine Exostose am Capitulum radii. Haut normal. Venenzeichnung reichlicher. An den Fingerspitzen flache Geschwüre. Heftige Schmerzen im Arm seit dem 16. Jahr. Sensibilität herabgesetzt, Druckempfindung ungestört. Ellbogengelenk gut beweglich, Handgelenke behindert. Extension der Finger unmöglich, Beugung langsam, schwierig.
3. Fumarola: R.W. des rechten Daumens bei einem Manne.
4. Galvani: 18jähriger Mann. Beträchtliche Hypertrophie am 2., 3. r. Finger mit seitlicher Verkrümmung. Geringere des Daumens. Mittelhand normal.
5. Guersant: 4., 5. der r. Hand.
6. Humphry: Männlicher Fall. 2., 3. der r. Hand, Klinodaktylie.
7. Katayama: Angeborener R.W. des rechten 1., 2. Fingers.
8. Lolli: 15jähriges ♀, R.W. des r. Armes mit Polydaktylie. Subluxation des r. Hüftgelenkes. Gesamtentwicklung verzögert, aber keine Zeichen endokriner Störungen.
9. Nolda: 53jähriger Arbeiter mit kongenitaler Vergrößerung des rechten Daumens, der in allen seinen Dimensionen fast doppelt so groß wie normal war. Das einzige Kind des P. hatte einen doppelten Wolfsrachen. Eine Schwester seines Vaters einen angeborenen R.W. der r. Zehe.
10. Tailhefer: $5^1/_2$ jähriges Kind mit vergrößertem 4., 5. Finger der r. Hand. Beugung nur im Grundgelenk möglich.
11. Willems: Männlicher Fall. R.W. des r. 1., 2. Fingers.

Ohne Angabe der Seite.

1. Bamberger: ♀, Verlängerung des einen Daumens. Bruder der P. hat ebenfalls eine solche Verlängerung, doch mit einer überzähligen Phalanx. Die Mutter soll eine ähnliche Missbildung gehabt haben.
2. Busch: 14jähriges Mädchen. 3., 4. Finger hypertrophisch. Bewegungen nicht gestört. Die Finger wurden blaurot bei Herabhängen der Hand.
3. Paget: 1., 2. Finger hypertrophisch.
4. Power: 2., 3. (besonders stark), 4. Finger. Besonders an der Basis der Phalangen.

Riesenwuchs an der linken unteren Extremität.

1. Dekester: 59jährige Frau, deren 1., 2., 3. linke Zehe vergrößert und unbeweglich sind infolge Gelenk- und Bänderverknöcherung. „Es handelt sich um mehr als Riesenwuchs, nämlich um einen fötal einsetzenden und bis ins reife Alter weiter verlaufenden osteogenetischen Vorgang."
2. Duplay: Männlicher Fall. R.W. des linken Beines, großer Naevus flammeus, naevi vasculosi und pigmentosi. Varicen, Venektasien, Hyperhidrosis, trophische Störungen.
3. Fischer, H.: 12jähriges Mädchen, dessen 2. Zehe des linken Fußes um das Doppelte vergrößert und verdickt ist.
4. Habs: ♀, R.W. der linken 2. und 3. zusammengewachsenen Zehen.
5. Hahn: ♀, R.W. der linken 2., 3. Zehe.
6. Hulke: O, R.W. der linken 2., 3. Zehe. Cavernome, cavernöse Umwandlung der A. iliaca sin.
7. Ihsan: 6jähriges Mädchen mit partiellem R.W. der 2.—5. linken Zehen.
8. Pokahr: Männlicher Fall. R.W. der linken 2., 3., 4. Zehen. Kryptorchismus beiderseits. Progressives Wachstum. Syndaktylie der 2., 3., 4. Zehen rechts und links.
9. Sandberg: Männlicher Fall. R.W. der 2.—5. lk. Zehe. Gefäßhypertrophie, Varicen und Venektasien. Paraesthesie, trophische Störungen.
10. Tridon: 9jähriges Mädchen mit kongenitaler Vergrößerung des linken Beines, das plump und wurstförmig ist. An Ober- und Unterschenkel finden sich zahlreiche Naevi. Es besteht eine leichte funktionelle Störung.
11. Turschmid: Beschreibung einer Beobachtung von ungewöhnlich großer 2. linker Zehe bei einem 18jährigen Manne.

Riesenwuchs an der rechten unteren Extremität.

1. Adams: Männlicher Fall. Vergrößerung des r. Beines. Großer Naevus, Hyperhidrosis.
2. Adler: 8jähriges Mädchen, bei dem schon unmittelbar nach der Geburt eine Vergrößerung der drei ersten Zehen des rechten Fußes auffielen. Metatarsi und Weichteile waren mit vergrößert.
3. Baldazzi: Ganz besonders große und dicke rechte untere Extremität bei einem Kinde. Keine funktionelle Störungen. Auch die Knochen waren beteiligt.

4. Biebergeil: Beschreibt einen partiellen R.W. am rechten Ober- und Unterschenkel und
5. am rechten Fuß (namentlich im Gebiete des Lisfranc'schen Gelenkes.
6. Braquehaye: Männlicher Fall. Mit Hypertrophie des r. Beines. Großer Naevus flammeus, naevi vasculosi, Varicen und Venektasien, Hyperhidrosis. Trophische Störungen.
7. Davidson: ♀, R.W. des rechten Beines.
8. Dordu: 28jähriger Mann mit kongenitaler Vergrößerung der 4. und 5. rechten Zehe. Außerdem ist der ganze äußere Fußteil vergrößert.
9. Duzea: Männlicher Fall. R.W. des rechten Beines. Großer Naevus flammeus und naevi vasculosi. Varicen und Venektasien. Trophische Störungen mit lokaler Erhöhung der Hauttemperatur.
10. Fischer, H.: 18jähriges Mädchen. 1. und 3. Zehe des r. Fußes waren vergrößert. Beweglichkeit und Sensibilität nicht gestört.
11. Dito: 14jähriger Knabe mit Hypertrophie der 1. und 2. rechten Zehe.
12. Flath: Männlicher Fall. R.W. der rechten 1., 2., 3. Zehe.
13. Galvani: 18jähriger Mann mit Hypertrophie der 1., 2. und 3. rechten Zehe. Der Mittelfuß war normal.
14. Giribaldo: 7jähriges Mädchen. Kolossale kongenitale Vergrößerung der 2. rechten Zehe (Länge 15 cm). Die Zehe war hakenförmig nach dem Fußrücken zu umgebogen.
15. Grünfeld: Männlicher Fall. R.W. der r. Großzehe. Amniotische Schnürfurche.
16. Klaussner: Männlicher Fall. R.W. der 1., 2. r. Zehe. Trophische Störungen. Der Fuß und die beiden Zehen waren ankylotisch.
17. Klitpel-Trenaunay: Männlicher Fall. R.W. des rechten Beines. Einseitiger großer Naevus und kleinere naevi vasculosi. Varicen und Venektasien. Hyperhidrosis, trophische Störungen.
18. Külbs: Männlicher Fall. R.W. der rechten unteren Extremität. Großer Naevus flammeus und Naevi vasculosi.
19. Neurath: Kind mit artiellem R.W. des rechten Fußes und Syndaktylie der 2. und 3. Zehe.
20. Redard: ♀, R.W. der rechten unteren Extremität. An vier Zehen Syndaktylie.
21. Saner: 13jähriges Mädchen. Angeborener R.W. des ganzen rechten Beines, der gleichmäßig Knochen und Weichteile betrifft. Die gesamte Haut ist muttermalartig verändert, das Bein fühlt sich wärmer an.
22. Torto: 6jähriges Mädchen. Angeborener R.W. der rechten Großzehe und des ersten Metatarsus. Beide Phalangen verdickt und vergrößert. Gehen nicht behindert. Pathologische Veränderungen weder an den Knochen noch an den Weichteilen. (Röntgenbild.)
23. Widemann: Männlicher Fall. R.W. des r. Beines. Kryptorchismus, naevi pigmentosi.

Ohne Angabe der Seite.

1. Horwitt: Echter angeborener R.W. der einen unteren Extremität. Anamnestisch nichts besonderes.

2. Mouchet et Belot: 3jähriger Knabe mit kongenitalem R.W. des Fußes. Allmählich zunehmende Vergrößerung des Malleolus internus und des Talus, welcher auch deformiert war. Die Knochenkerne aller am Tarsus beteiligten Knochen traten viel früher auf, als es der Norm entspricht. Auch die beiden ersten Metatarsalia waren vergrößert.
3. Torto: R.W. der 2. und 3. Zehe bei einem 3jährigen Knaben.

Makrodystrophia lipomatosa halbseitig rechts.

1. Blumenthal: ♀, halbseitiger R.W. rechts mit Einschluß der rechten Gesichtshälfte. Rechter 2., 3. Finger, rechte 2., 3. Zehe waren hypertrophisch, ebenso die rechte Mamma und die rechte Glutaealgegend. Großer Naevus flammeus und Naevi vasculosi. Lokale und heterope Jiffuse Lipomatosis.
2. Fischer, H.: $1^1/_2$jähriges Mädchen. Halbseitiger R.W. rechts mit Lipomatosis, ausgesprochene Venenerweiterung.
3. Masmejeau: Männlicher Fall. Totaler rechtsseitiger R.W. mit Einschluß des Gesichtes und Lipomatosis des r. Fußes.

M. l. halbseitig links.

1. Monod-Trelat: Männlicher Fall. Halbseitiger R.W. links. Lipomatosis des Beines. Naevi vasculosi, Varicen und Venektasien, Klinodaktylie.

M. l. im Bereich des Gesichts links.

1. Pagenstecher: 35jährige Frau mit kongenitaler Gesichtshypertrophie links. Im 5. Lebensjahr Exstirpation eines „Lipoms". Nach Abschluß des Körperwachstums war die Dickenzunahme besonders stark.

M. l. im Bereich des linken Armes.

1. Adams: ♀, R.W. des linken 2., 3. Fingers. Lipomatose des linken Unterarms. Klinodaktylie. Cyanose der 1. Hand, Naevi vasculosi.
2. Annandale: R.W. des 2., 3. Fingers mit Lipomatosis.
3. Buscy: ♀, R.W. und Lipomatosis des lk. 3., 4., 5. Fingers
4. Dito: Männlicher Fall. R.W. und diffuse Lipomatosis des 1., 2. und 3. linken Fingers. Lokale Verminderung der Hauttemperatur. Hyperhidrosis. Knochen knollig und dick.
5. Goldscheider-Schoetz: Männlicher Fall. R.W. und diffuse Lipomatosis des linken Armes. Klinodaktylie.
6. Gruber: Männlicher Fall. R.W. und diffuse Lipomatosis sowie umschriebene Lipome des linken Armes und des 1. und 2. Fingers.
7. Klausner: Männlicher Fall. R.W. und diff. Lipom. des lk. 1., 2. Fingers.

8. Klein: ♀, R.W., diff. Lipom., Klinodaktylie des linken Zeigefingers. Fortschreitendes Wachstum. Auftreibung der Epiphysen. Psychisch sehr reizbar.
9. Köhler: 19jähriger Mann mit angeborenem R.W. des linken Mittelfingers. An der Volarseite Lipomatosis.
10. Legal: 25jährige Frau mit R.W. des linken Zeigefingers, der besonders am Ende verdickt war. Das Nagelglied war nach ulnar abgewichen, die Beweglichkeit behindert. Außerdem bestand am Finger ein Rankenneurom. und an der r. Schulter ein Naevus. Die Weichteile vergrößert, lappig.
11. Lewin: R.W. und diff. Lipom. des linken 3., 4. Fingers.
12. Million: Männlicher Fall. R.W. und diff. Lipom. des lk. Armes und des 2., 3. Fingers. Varicen und Venektasien. Lokale Erhöhung der Hauttemperatur.
13. N. de Rothschild und H. Castanie: 3jähriger Knabe mit R.W. des linken 2., 3. Fingers. Seit einem Jahr besonders starkes Wachstum. Das „zellig fettige Gewebe" war besonders stark entwickelt.
14. Schulz: ♀, R.W., diff. Lipom., umschriebene Lipome des lk. Armes.

M. l. im Bereich des rechten Armes.

1. Adler: R.W. des rechten Armes und des 1., 2., 3. Fingers. Lokale diff. Lipom., trophische Störungen.
2. Annandale: ♀, R.W. und Stellungsanomalie des rechten Daumens, Lipomatosis. Ober- und Unterarm hypertrophisch.
3. Bibergeil: 4 Monate altes Mädchen. R.W. des rechten Mittelfingers. Lipomatöse Entartung der Subcutis, Osteoporose mit Verfettung des Knochenmarkes, Wucherungsprozesse an den Epiphysen.
4. Cazin: ♀, R.W. und diff. Lipomatosis des rechten Zeigefingers.
5. Deeg: 1jähriges Mädchen mit kongenitalem R.W. des r. 2., 3. Fingers und der zugehörigen Mittelhand mit Lipombildung. In der Familie keine Krankheiten.
6. Fischer, H.: $^3/_4$jähriger Knabe mit kongenitalem R.W. des r. Ringfingers. Nach Exarticulation des Fingers schnelles und konstantes Fortschreiten des R.W. über die Hand und den ganzen Arm, Entwicklung eines Lipoms unter der rechten Achselhöhle. Gefäße normal.
7. Fischer, Walter: 52jähriger Chinese mit R.W. der rechten Hand sowie Knochen- und Knorpelwucherungen, Lipome auf der Beugeseite des Ober- und Unterarms. Sensibilität und endokrines System normal.
8. Friedberg: ♀, R.W. und diff. Lipom. des rechten Armes.
9. Hinterstoisser: 7jähriges Mädchen, in dessen Familie keine Mißbildungen bekannt waren. R.W. des 2., 3. rechten Fingers. Die Weichteile mächtig weich, wulstig. Klinodaktylie. Die Haut hyperämisch, Beweglichkeit eingeschränkt.
10. Huet: ♀, R.W. und Lipomatosis des rechten Armes. Hyperhydrosis.
11. Humme: ♀, R.W. und diff. Lipom. des rechten Zeigefingers.
12. Jones: ♀, R.W. diff. Lipom. des rechten 1., 2. Fingers.
13. Jouon: Es handelte sich um R.W. des rechten Arms mit mächtiger Vergrößerung, sodaß die Amputation vorgenommen werden mußte. Die weitere Vermehrung wurde mit elastischer Bindenumwicklung zu hemmen versucht.

14. Lan nelong: ♀, R.W. und diff. Lipom., Syndaktylie des 2., 3. r. Fingers.
15. Lewin: Männlicher Fall. R.W. und diff. Lipom. des r. 1., 2. Fingers.
16. Osler: ♀, R.W. und diff. Lipom. des r. Armes u. der rechten Brustseite.
17. Preiser: R.W. und diff. Lipom. Syndaktylie 2., 3. rechten Fingers.
18. Rose: Männlicher Fall. R.W. diff. Lipom. des 5. rechten Fingers.
19. Silvestrini: 11jähriges Mädchen, bei dem seit 8 Tagen nach der Geburt übermäßiges Wachstum des rechten Daumens bemerkt wurde. Lipomatöse Degeneration der Unterhaut, Osteoporose und Proliferation im Bereich der Epiphysenlinien.
20. Southam-Walsh: ♀, R.W. und diff. Lipom. des rechten 1. bis 3.
21. Tachard: Männlicher Fall. R.W. und diff. Lipom. des r. 4. Fingers. Fingers. Naevi vasculosi.
22. Wagner: 18jähriger Mann. Die rechte Hand war seit der Geburt hypertrophiert. Seit dem 5. Jahr entwickelte sich ein Lipom auf der r. Brustseite und der R.W. ging von der Hand auf den Vorderarm über. Überall am Arm bestanden kleinere und größere Lipome, die Venen am Handrücken varicös erweitert. Funktion nicht gestört.
23. Winkler: ♀, R.W. und diffuse Lipomatosis, Klinodaktylie des rechten 4. Fingers. „Soll in der Familie bereits vorgekommen sein" (?).
24. Wulf: Männlicher Fall. R.W. und diff. Lipom., Klinodaktylie des r. 1.—3. Fingers.
25. Dito: 32jähriger Mann. R.W. des 1.—3. rechten Fingers, der von Geburt an proportional dem übrigen Körperwachstum, aber in der letzten Zeit stärker sich ausgebildet hatte. Klinodaktylie. Arterien gleich stark.

M. l. an der linken unteren Extremität.

1. Boehm: 16jähriges Mädchen. Die 2. linke Zehe vergrößert mit einem Ballen am vorderen Glied. Haut normal. Fettpolster an der Plantarseite. Blutung bei der Operation gering. Die Gelenkköpfe waren etwas „difformiert".
2. Busch: 20jähriger Mann mit kongenitalem R.W. der 1.—3. lk. Zehe. Syndaktylie (der Weichteile) der 2. und 3. Zehe. Wachstum proportional, in den letzten Jahren besonders. Fettpolster in der Planta, kleinere Lipome an der Vorderfläche der Tibia. Klinodaktylie. Temperatur und Sensibilität normal, Funktion gestört.
3. Clar: 33jähriger Mann mit R.W. des lk. Beines, besonders distal, combiniert mit Elephantiasis und Syndaktylie.
4. Cruchet et Richaud: 15 Monate altes Kind mit riesiger Hypertrophie des linken Beines und der linken Thoraxhälfte. Vornehmlich Hypertrophie des subcutanen Fettgewebes aber auch Verlängerung der Extremität.
5. Dubrueil: ♀, R.W. und diff. Lipom. der 1.—3. linken Zehe.
6. Duplouy: 5jähriges Mädchen mit angeborenem R.W. des lk. Fußes. Das Mißverhältnis blieb ungefähr 15 Monate bestehen, steigerte sich aber von den ersten Gehversuchen derart, daß der linke Vorfuß in eine unförmliche Fettmasse verwandelt war, die das Gehen vollkommen unmöglich machte.

7. Feriz: 2 Jahr 2 Monate altes Mädchen. Heredität. Vater der Mutter hat von Geburt an ein größeres Knie rechts. Das Kind hatte plumpe Exostosen und Auftreibung des Epicondylus medialis fem. Die 2. und 3. Zehe des rechten Fußes waren verwachsen und vergrößert. Im ersten Lebensjahr bestand deutliche Vergrößerung und es bildete sich ein Lipom. In den letzten Monaten auffallendes Wachstum. Die Temperatur war herabgesetzt, die Sensibilität normal. Die Zehen waren abduziert und hyperextendiert. Nach der vorgenommenen Operation hat sich der zurückgelassene Hautfettlappen erheblich vergrößert. Das Kind war geistig zurückgeblieben.
8. Dito: 3jähriger Knabe mit kongenitalem R. W. der linken 3., 2. Zehe. Von der Mutterseite her zeigen viele Vorfahren Syndaktylie, die auch bei dem Knaben vorhanden ist. Im Verlauf des 1. Jahres war stärkeres Wachstum und Entwicklung einer Geschwulst in der Planta zu beobachten.
9. Fischer, H.: 17jähriges Mädchen. Kolossale Lipomatose des linken Beines, verbunden mit R. W. einzelner Knochen.
10. Dito: 2jähriger Knabe mit angeborenem R. W. des ganzen lk. Beines. Wachstum proportional. Lipomatosis am Fuß. Keine Funktionsbeschränkung. Sensibilität und Temperatur normal. Starke Venenzeichnung.
11. Habs: ♀, R. W., diff. und umschriebene Lipom., Syndaktylie der 2. und 3. linken Zehe.
12. Dito: Männlicher Fall. R. W., diff. Lipom., Syndaktylie der 2., 3. lk. Zehe.
13. Dito: ♀, R. W. und diff. Lipom. der linken 2. Zehe. Trophische Störungen.
14. Dito: ♀, R. W. und diff. Lipom. der 3.—5. linken Zehe. Syndaktylie der 4. und 5. Zehe. Weitere umschriebene Lipome.
15. Higginbotham: ♀, R. W. und diff. Lipom. des linken Beines und der 1.—3. Zehe. Naevus pilosus und Ueberbehaarung in der Achselhöhle.
16. Keßler: Männlicher Fall. R. W. und diff. Lipom. der linken 3.—5. Zehe. Syndaktylie der 3. und 4. Zehe.
17. Kleinknecht: R. W. und diff. Lipom. des linken Beines.
18. Million: ♀, R. W. und diff. Lipom. der linken 1.—3. Zehe. Rezidivierende Lipomatosis.
19. Münchmeyer: Männlicher Fall. R. W. und diff. Lipom. des linken Beines. Varicen und Venenerweiterung.
20. Pisani: Männlicher Hindu. R. W. und diff. Lipom. des linken Beines. Varicen und Venenerweiterungen. Besonders ausgeprägt an der linken 1.—4. Zehe.
21. Rendu: 12jähriger Knabe mit M. 1 der linken 1., 2. Zehe. Vergrößerung innerhalb eines Jahres besonders an den Knochen und den Fettgeweben. Haut ohne trophische Störungen.
22. Senger: 14jähriges Mädchen mit M. 1 der Außenseite des linken Fußes unterhalb des Mall. lat. bis zu den drei äußeren Zehen. Sohlenhaut und Fußrücken stark verdickt.
23. Uebelin: 9 Monate alter Knabe mit M. 1 der linken 1., 2. Zehe. Lipom an der Fußsohle und 5 Lipome an der linken Körperhälfte. Nach Abtragung der Zehen verstärktes Wachstum und Keloidbildung der Narben.
24. Weihe: ♀, M. 1., Syndaktylie der linken 2., 3. Zehe.
25. Wieland: Männliches Neugeborenes. Linker Fuß von einer scharfen Linie ab nach unten vergrößert. Die 2. und 3. Zehe waren verwachsen. Haut kühler, Funktionsstörung. Nach 12 Monaten Bildung einzelner knolliger Geschwülste. Rachitis.

26. Windholz: 41jähriger Mann mit M. l. der linken 4. und 5. Zehe. Eindrucksvolle große Exostosen. Lipomatose und beträchtliche auf Fettgewebsneubildung beruhende Vergrößerung des Dickdarms.
27. Wittelshöfer: Männlicher Fall. M. l. und Syndaktylie der linken 3.—5. Zehe. Am linken Fuß Polydaktylie.
28. Dito: M. l. und Syndaktylie der linken 1.—3. Zehe.
29. Dito: M. l. der linken Großzehe.
30. Zondek: 6jähriges Mädchen. Linker Fuß vergrößert, das distale Ende stärker. Der R. W. geht bis zu einer amniotischen Schnürfurche.

M. l. an der rechten unteren Extremität.

1. Allingham: ♀, M. l. der 1.—3. rechten Zehe.
2. Anderson: ♀, M. l. der rechten 1., 2. Zehe. Naevi vasculosi, Lipom. auch an anderen Stellen.
3. 1jähriges Mädchen mit angeborenem R. W. der zusammengewachsenen 2. und 3. rechten Zehe. Bedeutende Fettgewebsbildungen an der Plantarseite. Anschwellung in der letzten Zeit mehr als proportional gewachsen.
4. Charpentier: Männlicher Fall. M. l. der rechten 2., 3. Zehe. Exostosen, Sesambeine, Auftreibung der Epiphysen. „Myxoma glandulae supraren".
5. Cuny: ♀, M. l. des rechten Beines. Syndaktylie rechts: 1.—5. Zehe, links 2. und 3. Zehe. Cavernome. Lipomatosis auch an anderen Stellen.
6. Fliegel: 11jähriges Mädchen mit angeborenem R. W. des r. Fußes. Die vergrößerten Zehen und Lipome nahmen in den ersten Lebensmonaten besonders zu. Teilweise Ankylose der Interphalangealgelenke. Mehrfache Lipome am Rücken, in der Lenden- und Steißgegend, am Oberschenkel, am Fußrücken und der Fußsohle. Spina bifida occulta. Heredität: Ein späteres Geschwister hatten eine Meningocele, ein Bruder der Mutter Klumpfüße.
7. Hofmann: 12jähriger Knabe (Eltern und 9 Geschwister gesund) mit M. l. der 1.—3. rechten Zehe, die seit der Geburt vergrößert waren. Wachstum besonders in letzter Zeit stärker. Vergrößerung der rechten Beckenhälfte (Röntgenbild). Syndaktylie der 2. und 3. Zehe.
8. Jacobi: Weibl. Kind, das bei der Geburt $13^1/_2$ Pfund wog. Neben R. W. des rechten Fußes fand sich ein Lipom des rechten Oberschenkels, das fast das ganze Glied umgab. Großes Lipom der rechten Rumpfseite, auf dem sich ein großer teleangiektatischer Fleck vorfand.
9. Lanzde Quervain: M. l. der rechten 1.—3. Zehe.
10. Lewin: M. l. des rechten Beines mit Syndaktylie der 1.—3. Zehe. Heterotope Lipome. Talus stark vergrößert. Verbildung des oberen Sprunggelenkes.
11. Manasse: 7jähriger Knabe, Kind gesunder Eltern mit M. l. der ganzen rechten unteren Extremität. Kryptorchismus, kongenitale Hydrocele.
12. Prince: M. l. Syndaktylie der rechten 1.—3. Zehe. Polydaktylie.
13. Saner: zweijähriges Kind: kongenitales Lipom der Fußsohle und Hypertrophie der 2., 3. rechten Zehe.
14. Wagner: 4jähriger Knabe mit M. l. der 1., 2. rechten Zehe.
15. Widemann: 1jähriges Mädchen. M. l. und Syndaktylie der rechten 2.—4. Zehe.

M. l. ohne Seitenangabe.

1. Fischer, H.: Hand eines 18jährigen Knaben mit M. l., welche 8 Pfd. wog.
2. Legendre: $4^1/_2$ jähriges Kind mit M. l. des 4. u. 5. Fingers und der ulnaren Handfläche.
3. Roubinovic: M. l. des 2.—4. Fingers. Erbliche Neurofibromatosis.
4. Schmitt: ♀, M. l. und Syndaktylie des 2. und 3. Fingers. Verzögerte Wundheilung. Rezidivierendes Lipom.
5. Wittelshöfer: M. l. Syndaktylie des 2., 3. Fingers.
6. Billroth: 9jähriger Knabe mit M. l. und Syndaktylie der 2. und 3. Zehe und des Mittelfußes.
7. Burow: ♀, mit M. l. der 2., 3. Zehe und des Mittelfußknochens. Wachstum in der letzten Zeit besonders.
8. Fischer, H.: 2jähriger Knabe mit M. l. am vorderen Teil des Fußes. Beweglichkeit eingeschränkt. Temperatur etwas niedriger.
9. Dito: Kongenitale Lipombildung, große Abnormitäten im Verlauf der Venen. Am Knie großes Lipom und ähnliche Knoten am Oberschenkel. Die Geschwülste greifen durch alle Gewebe hindurch bis auf den Knochen.
10. Guzman: M. l. und Syndaktylie der 2. und 3. Zehe.
11. Pazi: 11 Monate altes Kind mit M. l. der 2., 3. Zehe. Fettanhäufung zwischen der Muskulatur, keine Veränderungen der Gefäßwände.
12. Schmitt: ♀, M. l. der 2., 3. Zehe.
13. Widemann: 5jähriger Knabe mit M. l. eines Fußes.
14. Weihe: M. l. und Syndaktylie der 2., 3. Zehe.
15. Wittelshöfer: M. l. des Beines, Syndaktylie der 2.—5. Zehe.
16. Dito: ♀, M. l. und Syndaktylie. Diffuse verbreitete Lipomatosis, starke allgemeine Fettleibigkeit.

Partieller Riesenwuchs im Bereiche beider Körperhälften.

1. Adda: Männlicher Fall. 4., 5. Finger rechts, 1., 2. Zehe links.
2. Annandale: ♀, Symmetrischer R. W. beider Groß-Zehen. Trophische Störungen, ständige Reizungen und Entzündungen.
3. Busch: R. W. des Mittelfingers beider Hände.
4. Curling: ♀, R. W. des 2.—4. rechten Fingers und des 1.—3. linken Fingers. Der linke Mittelfinger im ersten Interphalangealgelenk stark nach ulnar abduziert. Passive Beweglichkeit vorhanden, aktive nicht gut. Die Finger waren kalt. Tast- und Temperaturempfindung nicht beeinträchtigt.
5. Kaufmann: 41jähriger Mann mit R. W. des 1.—4. rechten Fingers und 3.—4. zusammengewachsenen linken Fingers. Funktion eingeschränkt, da Gelenke total versteift.

6—7. Kitaigorodskaja berichtet in zwei Fällen von gekreuzter Hemihypertrophie.

8. Lewin: Männlicher Fall. R. W. beider Arme und Beine. Naevi vasculosi, Varicen und Venektasien, Naevi pigmentosi, Hyperhidrosis, Paraesthesien. Außerdem R. W. der lk. Gesichtshälfte.

9. Monod-Trelat: Männlicher Fall. R.W. des 1.—3. Fingers und der 1.—3. rechten Zehe, sowie zeier lk. Zehen.
10. Redard: Männlicher Fall. R.W. des rechten Beines und der linken 2.—4. Zehe. Lokale Erhöhung der Hauttemperatur rechts.
11. Reißmann: Männlicher Fall. R.W. der rechten Körper- und der linken Schädelhälfte.
12. Schwarz: ♀, R.W. beider Zeigefinger.
13. Steffen: ♀, R.W. der rechten Gesichtshälfte, des rechten Armes und Beines und des linken 2.—4. Fingers. Naevi vasculosi, Varicen und Venektasien. Vasomotorische Störungen.
14. Steinberg: R.W. beider Großzehen. Parese des r. N. peronaeus. Erbliche Taubstummheit.
15. Bessel-Hagen: ♀, mit R.W. der Arme und des Schultergürtels. Rechts sehr ungleiches Wachstum: infolgedessen Radiusluxation, Manus valga, die beiden Daumen dorsalwärts luxiert, die Köpfchen der Mittelhandknochen gegeneinander verschoben, Finger fehlerhaft gestellt. Außerdem fand sich ein zu beiden Seiten der Mittellinie symmetrisch vorhandenes Lipom.
16. Friedberg: R.W. des 5. linken Fingers und der rechten 1.—3. Zehe. Syndaktylie der 3.—4. Zehe. Naevi vasculosi, Varicen und Venektasien. Lipomatosis.
17. Ideler: Lipoma kongenitum an beiden Füßen. Die drei mittelsten Zehen sind rechts und links mit einer Schwimmhaut verbunden.
18. Jacobsohn: 3jähriges Mädchen. Vergrößert waren r. Wange, r. Arm, r. Hand, r. Lab. maius, lk. Bein, beide Füße. Die Haut sah wie marmoriert aus. An den Füßen dicke Lipome. Große oberflächliche Venennetze, Varicen. Geistige Entwicklung zurück.
19. Klaußner: M.l. beider 3.—5. Finger. Syndaktylie rechts 3.—5. Finger, lk. 4.—5. Finger.
20. Krankenberger: M.l. und Syndaktylie beider 3. und 4. Finger. Rechts sind die Veränderungen stärker und betreffen auch den 2. Finger.
21. Langsteiner und Stiefler: 3jähriges Kind mit R.W. des lk. Beines und r. Armes. Ausgedehnte Teleangiektasien der linken Gesichtshälfte.
22. Dito: 28jährige Frau mit R.W. der rechten oberen und unteren Extremität und der linken Gesichtshälfte. Vegetative Störungen.
23. Dito: 10jähriger Knabe. Vergrößert waren r. Arm und lk. Bein, r. Gesichts- und Thoraxhälfte, Glutaealgegend lk. Erweiterte Sella turcica.
24. Dito: 21jähriger Mann mit R.W. der rechten Gesichtshälfte, des rechten Armes und des linken Beines.
25. Dito: 11jähriges Mädchen. R.W. beider Füße.
26. Dito: 16jähriger Knabe mit R.W. beider Beine.
27. Männlicher Fall mit R.W. der lk. Körperhälfte und des r. Beines.
28. Dito: R.W. der rechten Körperhälfte und des linken Mittelfingers.
29. Nachenhauer: Männlicher Fall. R.W. des 2. und 3. Fingers beider Hände und der 2.—5. lk. zusammengewachsenen Zehen. Hypospadie, Angiome, Naevi vasculosi, Varicen. Lipomatosis.
30. Peiser: 3jähriger Knabe. Mit R.—W. der 2.—4. Zehe beider Füße seit der Geburt, späteres Übergreifen auf den Vorderfuß. Hyperplasie des Fettgewebes. $1^1/_2$ Jahre nach vorgenommener Operation griff das Wachstum auch auf die 5. Zehe über. Nach weiteren 5 Monaten wiederum verstärktes Wachstum.

31. Rach: M.l. der 1.—3. Finger beider Hände.
32. Rose: Männlicher Fall. M.l. der 1.—3. Zehe beider Füße. Kryptorchismus. Kolossale racemöse Venektasien, Kavernome, Venen klappenlos. Defekt der V. saph. magna und fem. rechts. Syndaktylie der 2. und 3. rechten Zehe.
33. Spreitzer: 12jähriges Mädchen mit angeborener M.l. beider Füße. Links unter der Mamma ein Lipom. Exostosen. Raschestes Wachstum zwischen 2 und 7 Jahr.
34. Stevenson: Männlicher Fall. R.W. der 3.—5., bzw. 2.—5. Zehen beider Füße. Die linke Großzehe fehlt. M.l. vor allem rechts.
35. Tridon: $7^1/_2$jähriger Knabe, dessen lk. Bein dünner und länger war. Starke Varicenbildung am lk. Oberschenkel und am Rumpf. Fettwülste in beiden Achselgegenden. R.W. an beiden Zeige- und Mittelfingern.
36. Wagner: 51jährige Frau, die gesunde Kinder hat. Beide Füße sind unförmig vergrößert. und mit weichen lappigen Geschwülsten versehen. Schmerzloses Geschwür an der Fußsohle. Trophische Störungen.
37. Dito: 14jähriges Mädchen. An beiden Füßen ist die 5. Zehe auf das Doppelte vergrößert. Normale Proportion, gute Beweglichkeit. Syndaktylie des 4., 5. Fingers links.
38. Weihe: M.l. der lk. 1.—3. Zehe, Syndaktylie der 2. und 3. Zehe. Auch der rechte Fuß ist etwas vergrößert.

	ohne Angabe	davon ♀	männliche	Fälle
Riesenwuchs der ganzen Körperhälfte links:	7	8	9	24
rechts:	8	12	7	27
ohne Angabe der Seite:	1			1
Riesenwuchs der Gesichtshälfte links:	1		2	3
rechts:		3		3
Riesenwuchs der oberen Extremität links:	4	4	10	18
rechts:	3	1	7	11
ohne Angabe der Seite:	2	2		4
Riesenwuchs an der unteren Extremität links:	1	6	4	11
rechts:	5	6	12	23
ohne Angabe der Seite:	1		2	3
M. l. d. Körperhälfte mit besonders links:			1	1
betonter Entwicklung des Fettgewebes rechts:		1	1	2
ohne Angabe der Seite:		1		1
des Gesichtes links:		1		1
im Bereich der oberen Extremität links:	2	5	7	14
rechts:	2	15	8	25
ohne Angabe der Seite:	2	1	1	4
im Bereich der unteren Extremität links:	4	14	12	30
rechts:	4	5	4	13
ohne Angabe der Seite:	4	5	3	12
Riesenwuchs an beiden Körperhälften:	10	13	15	38
	61	105	105	271

Eine besondere Bevorzugung des einen oder des anderen Geschlechtes, wie sie manche Forscher feststellen wollen, läßt sich also nicht erkennen.

Makroskopische und mikroskopische Untersuchungen des partiellen Riesenwuchses.

Ein recht typischer Fall für den „einfachen Riesenwuchs" lag der der bereits erwähnten Beobachtung von Nolda an einem älteren Manne zu Grunde:

„Der Daumen ist in allen seinen Dimensionen fast doppelt so groß. Es besteht eine mäßige Ankylose im Metacarpo-Phalangealgelenk. Er ist in allen seinen Teilen gleich und proportional vergrößert und hat sogar eine für einen Arbeiter fast gewisse Eleganz der Formen. Wenn man ihn ohne die übrigen Finger photographierte, so würde gewiß niemand etwas Auffälliges daran entdecken."

In anderen Fällen findet man auch freilich herabgesetzte Funktionen. Die Versteifung in den Gelenken ist weiter fortgeschritten bis zur vollkommenen knöchernen Ankylose. Es bestehen Luxationen oder Subluxationen in den Gelenken, sodaß hakenförmige Verkrümmungen, Hyperextensionen oder Abweichungen medial und lateral entstehen. Häufig finden wir eine Kombination, mit Syndaktylie, seltener mit Polydaktylie oder mit vermindeter Anzahl der Finger. Die proportionale Vergrößerung findet sich auch öfter bei geringerer Ausdehnung des befallenen Körperabschnittes; bei größerer Ausdehnung, insbesondere bei dem halbseitigen Riesenwuchs finden sich die distalen Körperabschnitte stärker vergrößert als die proximalen (Friedberg'sche Gesetz); dies sind Erscheinungen, zu denen andere Beispiele sich gegensätzlich verhalten. In dieser Gruppe treffen wir auch auf die wenigen Beobachtungen, in denen Erblichkeit mit Sicherheit nachgewiesen wurde.

Ferner kommen Anomalien der äußeren Haut vor: Naevi pigmentosi und vasculosi, Hyperhidrosis, trophische Störungen in großer Zahl. Die subcutanen Venen sind oft stark vermehrt, gar nicht so selten sind Varicenbildungen. Solchen Ercheinungen begegnen wir bei der Makrodystrophia lipomatosa progressiva wieder.

Leider sind genaue anatomische, geschweige denn biologische Untersuchungen in dieser Gruppe nicht zu finden, so daß eine weitere Sichtung und Einteilung der vielen, sich ohne Zweifel überschneidenden Erscheinungen noch nicht möglich ist. Charakteristisch erscheint für alle Fälle Riesenwüchse angelegter Glieder eine fernerhin geringe Wachstumstendenz. Sie äußert sich darin, daß das Wachstum entweder ganz auf einer gewissen Stufe der Größenentwicklung stehen bleibt oder daß sie nur proportional dem übrigen Körperwachstum mit wachsen. Anders ist es bei der Makrodystrophia lipomatosa progressiva.

Hier erfolgt das Wachstum monate-, unter Umständen jahrelang proportional dem gesamten Körperwachstum. Durch irgend einen Reiz, manchmal durch eine vorgenommene Operation tritt nun plötzlich ein Schub verstärkter und regelloser Zunahme ein. (Fischer, Uebelin). Duplouy fand bei einem Mädchen in den ersten 15 Lebensmonaten proportionales Wachstum der Glieder, das sich von den ersten Gehversuchen an plötzlich steigerte. In anderen Fällen ist eine äußere Ursache des verstärkten Wachstums nicht festzustellen. Auch der Zeitpunkt der Wachstumszunahme wird verschieden angegeben. Pagenstecher fand nach Abschluß des Körperwachstums die Dickenzunahme ganz besonders ausgeprägt. Lokhart—Mummery fanden bei einem 18½ Jahre lang beobachteten Menschen das stärkste Wachstum im Alter von 2½–4½ Jahren; zu dieser Frist lag das Bild der Makrodystrophya vor, während mit 21 Jahren die Wachstumsdifferenz ausgeglichen war, sodaß man nicht mehr von einer Fehlbildung sprechen konnte. Busch fand bei vier 12, 20, 32 und 67 Jahre alten Leuten mit makrodystrophen Einzelheiten „in der letzten Zeit" das stärkste Wachstum. Mitunter befällt das pathologische Wachstum einen Körperabschnitt in zeitlichem Anschluß an eine Operation eines distal davon gelegenen durch Makrodystrophie verunstalteten Gliedes.

Genauere anatomische Untersuchungen einschlägiger Vorkommnisse stehen uns in den Arbeiten von Fischer, Hofmann, Wieland, Uebelin, Feriz u. a. zur Verfügung.

Die äußere Haut

findet sich durchweg normal. An den Stellen entsprechend der stärksten Fettgewebswucherung erscheint jedoch die Epidermis sehr dünn, so als ob sie übermäßig gedehnt wäre. An der Verdünnung sind alle Lagen der Epidermis gleich beteiligt. Die Papillen sind klein, spärlich. Die Anzahl der Schweißdrüsen verringert, ihr anatomischer Bau normal (Feriz). Die Haare sind gleichmäßig entwickelt. Also macht sich hier eine direkt abflachende Wirkung durch das vermehrte Fettgewebe geltend, eine Dehnungs- bzw. Druckatrophie (Wieland). Im Stratum papillare der Lederhaut bemerkt man zahlreiche kapillare und praekapillare Gefäße mit hohen Endothelsäumen; hin und wieder trifft man kleinere nicht scharf begrenzte Ansammlungen von Lymphocyten und Plasmazellen, die meist perivasculär liegen. Curtius fand deutliches Oedem des Coriums (große Gewebslücken), Peiser fand die Haut saftreicher.

Die Subcutis.

In der Unterhaut fällt vor allem das stark vermehrte Fettgewebe auf, das den betroffenen Körperstellen teilweise monströse Formen

gibt. Keineswegs macht es makroskopisch schon den Eindruck einer Geschwulst. Die Fettgewebsmassen waren weder irgendwie begrenzt noch hatten sie Neigung, in irgendwelche Nachbargebiete hineinzuwachsen (Feriz). Das Trabekelnetz unter der Cutis zeigte normalen Bau und war bedeutend vergrößert, sodaß das ganze Fettgewebe schon mit bloßem Auge so erschien wie etwa normales Fettgewebe mit der Lupe betrachtet (Feriz). Bindegewebstrabekeln erkennt man hauptsächlich in ihrem Verlauf vom Periost zur Cutis. Mikroskopisch macht das Fettgewebe durchaus den Eindruck einer vergröberten und vergrößerten Wiedergabe normaler Verhältnisse. Im Fettgewebe verlaufen ungemein verdickte Venen, die nach Feriz in den Bindegewebstrabekeln ziehen, sodaß die Verdickung der Adventitia auch durch die Trabekeln vorgetäuscht werden kann. Im allgemeinen ist die Fettgewebsvermehrung nur an den Stellen, wo auch das Skelett hyperplastisch ist, nämlich bei größerer Ausdehnung vorzugsweise an der Beugeseite der Glieder, der Fußsohle und der Handfläche; Fischer berichtet jedoch gerade das Gegenteil. Auch an anderen Körperstellen kommen teils umschriebene Lipome, teils diffuse Fettgewebsvermehrungen vor.

Gefäße.

In der Mehrzahl der Fälle erweisen sich die Arterien gewöhnlich. Teils wird bei der Palpation der großen Gefäße kein Unterschied gefunden (Wagner), teils wird ausdrücklich erwähnt, daß die Blutung bei der operativen Absetzung solcher Glieder nicht beträchtlich gewesen sei. In anderen Fällen fanden sich die Arterien dickwandig, erweitert, die Temperatur der hyperplasierten Finger angeblich um ein paar „Grade" höher (?!). Hornstein fand die Verdickung der Arterien hauptsächlich durch eine Zunahme der musculären Media bedingt, Fischer nannte die Arterien eher kleiner.

An den Venen fand Busch folgende Veränderungen:

„Die Verdickung der Vene wird nicht durch eine Erweiterung ihres Lumens, sondern durch eine Hypertrophie der Wandungen hervorgebracht, welche so dick sind, daß die durchgeschnittene Vene, auch wenn sie ganz von ihren Nachbarteilen getrennt ist, nicht zusammenfällt, sondern mit runder Öffnung klafft. Trägt man an einer solchen Durchschnittsstelle einen feinen Querschnitt ab, so sieht man an diesem, wenn er auf dem Objektträger liegt, schon mit bloßem Auge, besser noch mit der Lupe, einen Unterschied in den Wandungen. Zunächst dem Lumen folgt eine Schicht, welche sich in nichts von einer normalen Vene unterscheidet, und um diese herum liegen in konzentrischen Schichten, angeordnet wie die Jahresringe eines Baumes, die Teile der hypertrophierten Wandung. Zupft man mit einer

Nadel, so lösen sich die konzentrischen Schichten in der größten Ausdehnung sehr leicht von dem inneren Teile, welcher wie eine normale Venenwand aussieht, und nur an einigen Stellen ist ein inniger Zusammenhang zu bemerken. Bei der mikroskopischen Untersuchung ergibt es sich, daß die konzentrischen Teile aus ziemlich locker zusammengefügtem Bindegewebe bestehen, welches von vielen elastischen Fasern durchsetzt wird, während der innere Teil die Schichten einer normalen Venenwand darbietet. Somit sind die konzentrischen Schichten als bindegewebige Auflagerungen auf der normalen Adventitia zu betrachten, welche die kolossale Verdickung der Venenwand bewirken. Diese Venen befinden sich nur zwischen dem Fettgewebe, an anderen Stellen sind die Venen normal. Die Abnahme der Stärke der Venen findet allmählich statt, indem nach der Peripherie zu die Auflagerungen immer spärlicher werden, bis zuletzt die normale Wand bestehen bleibt."

Fischer fand die Venen ebenfalls dickwandig, aber auch ihre Zahl vermehrt. Wagner nennt neben verdickten Wandungen außergewöhnlich große Lumina. Wieland bezeichnet ebenfalls die Adventitia als verdickt.

Über die Lymphgefäße finden sich wenig Untersuchungen. Werner gab ihre Zahl als vermehrt an.

An den Nerven fand sich außer einer Verdickung der bindegewebigen Hüllen (Legal, Wieland, Steindl u. a.) nichts besonderes. Die von Hornstein angegebenen Blasenzellen werden von ihr selber als Zufallsbefund bezeichnet. Eine Untersuchung der sympathischen Nervenfasern, die ja mit größeren Schwierigkeiten verknüpft ist, steht allerdings aus.

Die Muskulatur

zeigte in den Fällen, wo das Fettgewebe nicht so monströs entwickelt war, (Hornstein, Fischer), eine gewisse Hyperplasie. Bessel-Hagen fand Muskelfasern des Deltoideus in einer Breite von durchschnittlich 60 –105 Mikron, gegen 33—60 in der Norm. Auch eine gewisse Hyperplasie der Sehnen ist anzutreffen (Fischer). Bei den Beobachtungen kolossaler Vermehrung des Fettgewebes zeigen sich die Muskeln völlig atrophisch und nur spurweise vorhanden. (Fischer, Pagenstecher, Wieland), sodaß man auch die Muskelatrophie als eine durch das vermehrte Fettgewebe hervorgerufene und durch die Bewegungslosigkeit der unförmigen Glieder geförderte Atrophie ansehen kann.

Knochensystem und Gelenke.

Die röntgenologische Untersuchung der Knochen ergibt eine geringe Entwicklung der Corticalis (Hinterstoisser). Im Vorder-

grund stehen dystrophisch degenerative Veränderungen der befallenen Knochen. Die Knochenstruktur ist unregelmäßig. Neben größeren und kleineren rundlichen Aufhellungen können unregelmäßige Züge von Spongiosabälkchen nachgewiesen werden. An den Epiphysen finden sich kolbige Auftreibungen. An den Ansatzstellen der Muskeln vielfach kartilaginäre Exokstosen (Windholz).

Bei der anatomischen Untersuchung fällt mitunter eine abnorm leichte Schneidbarkeit des Knochens auf, es fließt sehr viel Fett ab (Busch). An der äußeren Gestaltung z. B. der Phalangen fällt auf, daß die Diaphysen verhältnismäßig schmal und schlank sind, während die Epiphysen besonders verbreitert erscheinen und oft pilzartige Wucherungen und Auftreibungen zeigen (Uebelin). Andere (Wieland) finden die Epiphysenverbreiterung nicht so sehr ausgesprochen wie die Verlängerung.

Das Periost erweist sich durchweg verbreitert.' Wieland nennt eine Verdickung bis auf das Doppelte. Die auffällige Verbreiterung kommt dabei vor allen Dingen der Cambionschichte zu gut. Dort finden sich Riesenzellen mit hellem bläschenförmigem Kern, die nach Fliegel außer Funktion stehende Ostoklasten sind, woraus er auf eine gesteigerte Resorption schließt. Feriz fand beide Lagen des Periost um mehr als das Doppelte verdickt, die innere Lage außerordentlich kernreich, saftreich und stark vascularisiert; von ihr aus gehen zahlreiche Gewebsknospen in die Diaphyse hinein. Die äußere Lage ist relativ zellarm und besteht größtenteils aus kräftigen kollagenen Fibrillen und Hyalinen Fasern. Die Rindenschicht fand Busch mit Ausnahme der Phalangenmitte überall so dünn, daß sie sich wie Papier eindrücken ließ. Peiser nennt die Corticalis ebenfalls dünn. Hoffmann bezeichnet sie als dünn, aber äußerst hart. Wieland beschrieb eine Corticalis, die aus 2–3 konzentrisch gelagerten Schichten bestand. An den Epiphysen ergibt sich in allen Altersstufen eine auffallende Unregelmäßigkeit in der Verknöcherung. Peiser fand die Epiphysenfugen teilweise nicht mehr vorhanden, an Stellen, wo sie aber noch da waren, lag eine Knorpelwucherungszone mit hoher nicht gradlinig abschließender Säulenbildung. Die verkalkten Knorpelzapfen ragten verschieden weit in die Diaphyse hinein. Die Epiphysenlinie erweist sich als vollkommen zerklüftet durch aufsteigende Markpapillen, die auffallend viel Gefäße und Ostoklasten haben. Die Knorpelzellen sind bereits von hellen und dunklen Höfen umgeben; diese zeigen degenerative Vorgänge, wie körnigen Zerfall der Grundsubstanz (Uebelin). Feriz fand die Epiphysen zum großen Teil rein knorpelig, hyalin, zellreich und reich vascularisiert. Die Säulenzone war nur an einigen Stellen deutlich zu erkennen. Sie wurde durch plumpe längs ovale Haufen von Knorpelzellen ersetzt. Hofmann fand auffallende Unterschiede in der Schnelligkeit des Ossi-

fikationsprozesses nicht nur an verschiedenen, sondern an ganz dicht nebeneinander liegenden Stellen derselben Epiphysenfuge, namentlich an der Seite gegen die Diaphyse. Öfter ergaben sich degenerative Zustände des Knorpels, wie sie sich beim Altersknorpel und bei der Arthropathia deformans darstellen (Hofmann). In den bereits verkalkten Knochen fand Feriz zahlreiche Lakunen mit Ostoklasten, sodaß nur wenige Knochenbälkchen die Spongiosa bildeten, Befunde, die von allen Autoren bestätigt werden. Die weitmaschigen Hohlräume sind von reinem Fettmark erfüllt.

So handelt es sich beim Knochen keineswegs um eine bloße quantitative, sondern um eine teils mit hyperplastischen, teils mit dystrophischen Vorgängen einhergehende Wachstumsstörung. Es wird ein pathologischer Knochen angelegt, der dann physiologischer, oder womöglich noch gesteigerter Resorption anheimfällt, Symptome, die nach Wieland unter Zunahme des Riesenwuchses einer gewissen Steigerung unterliegen. Hornstein fand bei einem Säugling keine Knochenveränderung, Busch dagegen bei einem 20jährigen kaum ein gehöriges Knochenbälkchen, es war alles in Fett verwandelt.

Gelenke.

Die kleineren Knochen sind teilweise unter sich durch knöcherne Ankylosen verbunden. Zum anderen Teil sind die Gelenkflächen (erklärlich durch das verschiedene Wachstum) facettiert, sodaß sie schlecht auf einander passen; die Gelenkkapseln erscheinen mit größeren oder kleineren Zöttchen besetzt, die aus stellenweise mit Fett gefüllten Duplikatoren der Synovialis bestehen (Busch). So erklärt sich die schwere Beweglichkeit der Glieder wie die anormale Stellung in den Gelenken.

Im Folgenden möchte ich drei Präparate aus der Sammlung des Pathologischen Instituts der Universität Göttingen, die von mir unter gütiger Mitwirkung von Herrn Prof. Dr. Gruber untersucht worden sind, beschreiben.

1. Finger eines 10jährigen Kindes, dessen Größe aus der beigelegten Photographie zu ersehen ist.

Der Finger wurde der Länge nach geschnitten, wobei eine sehr leichte Schneidbarkeit auffiel. Aus ihm wurde eine Scheibe der Länge nach angelegt herausgenommen. Eine Hälfte des Fingers wurde sodann der Sudanfärbung unterworfen, wobei sich ein außerordentlicher Fettreichtum sowohl im Gebiet des Knochens wie der Unterhaut ergab. Schon Makroskopisch erschien der Knochen außerordentlich arm an Spongiosa. Er stellte im Ganzen eine recht weite Röhre vor. Die mikroskopische Untersuchung bestätigt ganz wesentlich den makroskopischen Eindruck. In der Phalange ist ein gewaltiges Fettmark entwickelt. Sie zeigt stärkere Knochenentwicklung nur im Rindenbereich der Diaphyse. Der dort vorhandene Knochenmantel wird durch oft recht grobe Markgefäße oder bindegewerbsreiche Marksprossen wieder abgebaut. An anderer Stelle zeigt sich auch in solchen Abbaulakunen die Entwicklung von Fettgewebe sowie nach außen hin eine Lage neuen Vorknochens. Der Anteil an squamöser Knochenstruktur ist außerordentlich gering. Die Druckaufnahmeplatte gegenüber den Epiphysenfugen durch vielfache Gefäßknospen und Fasermarkknospen gehöhlt, umgebaut, verdünnt. Der Knorpel selbst ist mit einer sehr dünnen Verkalkungszone ausgestattet, die sich recht scharf vom Knochen scheidet. Es finden sich kaum Bälkchen

mit Resten eines verkalkten Gitterwerks. Wo sie bestehen blieben, ist der sie umwandelnde Knochen äußerst gering. Der Epiphysenfugenknorpel ist hoch und zeigt beträchtliche säulenförmige Anordnung von Knorpelzellen. Auch die Verknöcherungsanlage in der Epiphyse weist ein ganz dürftiges squamöses Knochenmark und sehr dünne sqamöse Bälkchen auf. Das Periost ist gewöhnlich; seine Faserlagen dann und wann außen etwas aufgesplittert durch dort entwickeltes Fettgewebe. Dieses schob sich ein zwischen die Sehnenansätze und die Knochenhaut, ebenso wie reichliches Fettgewebe die Unterhaut auspolstert. Am Sehnengewebe ist keine Veränderung zu sehen. Die Epidermis ist ziemlich gleichmäßig, am Rücken des Fingers vielfach auffallend dünn, arm an Haaranlagen. Auf der Beugeseite entsprechend dick, stark verhornt, nicht sehr reich an Schweißdrüsen. Die Gefäße sind sehr gut entwickelt, entsprechend dem Gesamtbild des Fingers üppig in ihrer Wand, ohne daß man behaupten könnte, es wäre ein Teil der Wandung bevorzugt.

2. Die drei ersten Zehen des rechten Fußes eines 1 jährigen Knaben aus dem Jahre 1906. Nach Angabe der Eltern waren sie immer größer als normal, in der letzten Zeit jedoch besonders stark gewachsen.

3. Es handelt sich um ein $2^1/_4$ jähriges Mädchen, das an beiden Händen eine Verdoppelung des Dumens und an beiden Füßen je eine überzählige Großzehe hatte, die am rechten Fuße größer als am linken war. Der Vater des Mädchens hatte gleichfalls an beiden Füßen eine überzählige Großzehe. Die makroskopische und mikroskopische Untersuchung beider Fälle ergab im wesentlichen dasselbe Bild wie im Falle 1.

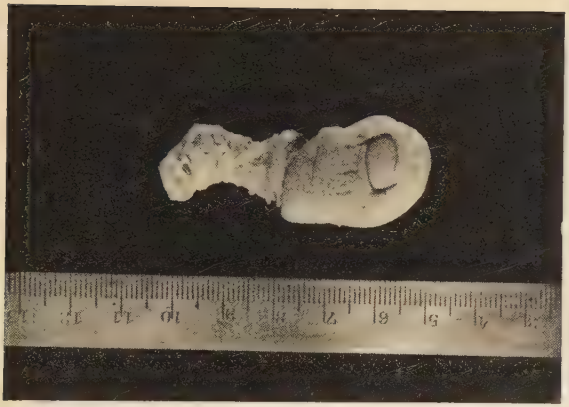

Theorien
über die Entstehung des partiellen Riesenwuchses.

1. Die mechanische Theorie ist die älteste.

Fischer schreibt:

„Rudolf Virchow hebt in seiner Geschwulstlehre (S. 321) hervor, daß gewisse kongenitale Formen von Elephantiasis bei acephalen und herzlosen Mißgeburten beständen." Nun fährt Fischer weiter fort: „Die unvollkommene oder richtiger wohl umgekehrte Zirkulation bei diesen Mißgeburten gibt vielleicht das prädisponierende Moment dazu. Diese Mißgeburten wachsen und entwickeln sich nur unter der Bedingung, daß gleichzeitig ein anderer Zwillingsfötus vorhanden ist, dessen Gefäßsystem so mit der herzlosen Mißgeburt zusammenhängt, daß seine Herztätigkeit und sein Blut die Gewebsernährung beider Individuen übernehmen kann. Das Blut muß daher bei einem Acephalus acardiacus in einem dem normalen entgegengesetzten Strome fließen, indem es durch die Art. umbilicales denselben vom normalen Zwilling zuströmt und durch die Ven. umbilical. und die Placenta wieder in den Kreislauf des normalen Fötus zurückströmt. Hierdurch werden einige Teile spärlich, andere reichlich mit Blut versorgt, und so ließe sich das verschiedene Wachstum vielleicht erklären", schreibt Fischer. Ihm gibt aber noch eine andere Tatsache zu denken, nämlich das häufige Vorkommen des Riesenwuchses an intrauterin durch Amnionfäden abgeschnürten Gliedmaßen; hierdurch, so meint er, entstehen Störungen des venösen und Lymph-

stromes bei nur wenig abgeschnittener arterieller Zufuhr; diese bewirkten den teilweisen Riesenwuchs. Bei Gliedern, an denen keine äußere Abschnürung zu sehen sei, soll angeblich die Zirkulationsstörung durch eine Lage des Fötus in utero entstehen, bei der das betroffene Glied so komprimiert werde, daß ebenfalls der venöse Blutstrom komprimiert sei bei nur wenig gestörter arterieller Zufuhr.

Diese Theorie als alleinige Ursache braucht wohl heute nicht mehr diskutiert zu werden. Die Tatsache, daß es bei der bekannten „Bier'schen Stauung", bei der doch wohl ähnliche Verhältnisse vorliegen, auch nicht ein einziges Mal vorgekommen ist, daß ein Riesenwuchs entstand, widerlegt diese Theorie vollkommen. Zudem, warum sollte bei einer solchen Abschnürung ausgerechnet bloß ein Finger hypertrophieren, wo doch die Zirkulation das ganzen Gliedes offenbar gestört wäre? Und wie ließen sich die eigenartigen dystrophischen Vorgänge des wachsenden Knochens erklären? Immerhin gibt die Tatsache, daß auch andere Forscher von solch einer amniotischen Einschnürung zu berichten wissen (Kitaigorodskaja, Malis, Julius im Ztrlbl. f. Khk. Bd. 22, Zondek u. andere) zu denken. Vielleicht sind diese Fälle doch mehr als ein bloßer Zufallsbefund.

Die hormonale Theorie

ist am allerschwersten zu beweisen oder beweiskräftig abzulehnen. Die wenigen bisher beobachteten Nebenbefunde von Kryptorchismus oder Hypogenitalismus sind zu spärlich, als daß man aus ihnen einen Zusammenhang mit dem partiellen Riesenwuchs ersehen könnte. Kitaigordskaja berichtet über partiellen Gigantismus bei Schmetterlingen in Abhängigkeit von Geschlechtshormonen. Allaris beobachtete ein Kind, mit partiellem Gigantismus, dessen Mutter akromegal war und eine Struma (Nebenbefund) hatte. Torto nimmt als Ursache hypophysäre Störungen auf Grund hereditärer Lues an, betont aber gleichzeitig, daß die Sella turcica röntgenologisch ohne irgendwelche Besonderheiten war. Dazu ist zu sagen, daß wohl für die gesamte hormonale Theorie bei dem heutigen Stande der Wissenschaft ein Beweis noch nicht zu erbringen ist. Es fehlen jegliche abweichende Sektionsbefunde über das endokrine System bei partiellem Riesenwuchs; natürlich ist dabei zu bedenken, daß ein normaler anatomischer Befund noch keineswegs die Gewähr für eine geregelte Funktion des endokrinen Systems gibt.

Die trophoneurotische Theorie

stützt sich auf Fälle, die, wie mir scheint, schon mehr auf dem Boden der Tatsachen stehen. Zu beweisen ist sie nicht, ebensowenig wie mit Beweisen abzulehnen. Über einen Fall von erworbenem Riesenwuchs

berichtet W. N. Orlow (Ztrlbltt. f. Chirurg. 1903, S. 348): Es handelte sich um einen wahren Riesenwuchs der linken oberen Extremität bei einem 15jährigen Mädchen, dessen Großvater und Vater an einem Aortenaneurysma gelitten hatten. Die Pat. selbst trug von Geburt an ein Aneurysma der linken A. subclavia und Carotis comm. Letzteres rief durch Reizung der beiden unteren Cervical- und des oberen Thoracalganglions des Sympathycus Pupillendilatation, Hyperhidrosis und arterielle Hyperämie hervor. Diese Hyperämie führte nach und nach zu Riesenwuchs der linken oberen Extremität, des Schultergürtels und der linken Mamma!

Fr. Duncker berichtet im Archiv für Orthopädie und Unfallchirurgie Bd. 21, S. 182 über ein 7jähriges Mädchen, mit einem Riesenwuchs des rechten Beins bei einem Aneurysma der rechten A. femoralis und iliaca externa. Neben diesen Fällen, wo nachweislich ein direkter Zusammenhang bestand, gibt es andere, wo eine solche Abhängigkeit nicht nachzuweisen ist, vielmehr neben dem Riesenwuchs noch Anomalien des Nervensystems bestanden. Öfter finden sich in der Literatur Fälle von Rankenneuromen, aus denen die betreffenden Autoren einen Zusammenhang herauskonstruierten (K. Heusch, Virch. Arch. Bd. 255; S. 71).

A. A. Bobrow nennt das Beispiel eines 10jährigen Knaben, der seit der Geburt mit linksseitiger Makroglossie behaftet war. Vom zweiten Lebensjahr an wuchs links am Hals und am Hinterkopf ein Rankenneurom mit Lymphangiektasie und Elephantiasis der pigmentierten Haut. Beeinträchtigt (Bobrow schreibt dafür „degeneriert") waren Nn. occipitales magnus und minor, auricularis magnus und die Nn. cervicales superficiales. Nach Excision des Rankenneuroms erhebliche Verkleinerung der Zunge.

Neben den peripheren neurotischen Schädigungen wird von manchen Autoren auch eine Schädigung einer zentralen das Wachstum regulierenden Stelle angegeben, ohne daß eine genauere Lokalisation mitgeteilt wird, oder ohne daß sich diese Vermutung über den Boden einer Hypothese erheben würde.

Heusch sieht in den zahlreich auftretenden Naevi pigmentosi und vasculosi, den Temperatur und Sensibilitätsstörungen, den Trophoneurosen direkt einen sympathischen Komplex, der zu dem Krankheitsbild hinzugehöre und eine Schädigung des sympathischen Apparates beweise, die das Zustandekommen des partiellen Riesenwuchses begünstige: Kitaigorodskaja zitiert in dieser Hinsicht Lenstrup, der sich auf die Experimente von Wernoe beruft; Wernoe habe bei Fischen festgestellt, daß einige der praeganglionären sympathischen Fasern nicht gekreuzt seien; ähnliche anatomische Verhältnisse nimmt er auch beim Menschen an. Störungen in Form vom Hämorr-

hagien, Traumen oder Infektionen (Lues) in utero, die zu Reizungen solcher sympathischer Fasern führten, wären die Ursache des Riesenwuchses.

Einige Autoren (Trelat und Monot) nehmen partielle Lähmung einiger Vasomotoren an und und berufen sich dabei auf die Experimente von Bidder und Stirling, die bei Tieren nach Durchschneidung des Sympathicus nicht nur Hyperämie, sondern auch Hypertrophie der Ohren beobachtet haben. Für dieselbe Ansicht entscheidet sich auch Zondek.

Endlich ist noch die

Embryonale Theorie

zu erwähnen. Bereits Cohnheim spricht hier von einem „Vitium primae formationis". Über den Boden der Hypothese gingen diese Vermutungen nie hinaus. Dardani spricht von unbekannten auf den Embryo wirkenden Einflüssen, Ahlfeld von einem überreichlichen, dazu mehr oder weniger fehlerhaftem Anlagematerial an bestimmter Körperstelle. Uebelin will den p. R. erklären „dadurch, daß man sich vorstellt, daß die Zellen des Mesoderms eine große Wachstumsenergie behalten haben". F. Ruch bezieht sich auf ungleichmäßige Teilung der Blastomeren. Graetz erwähnt Phisalix (Etude d'un embryon humain de 10 mm, Arch. de zool. expert et gen. 6, Nr. 3, 1888), der bei einem 32 Tage alten menschlichen Embryo in 690 Serienschnitten von 0,0075 mm Dicke eine auffallende Asymmetrie zu Gunsten der linken Seite fand.

Erblichkeit des angeborenen partiellen Riesenwuchses.

Zur Frage der Vererbung der vorliegenden Mißbildungen möchte ich auf die bereits erwähnten Fälle von Babonneix (S. 6), Bamberger (S. 12), Curling (S. 19), Nolda (S. 12), und Winkler (S. 18) hinweisen. In ihre Reihe stellen sich noch folgende Beobachtungen, die von Fr. Langsteiner und Georg Stiefler in einer kürzlich erschienenen Arbeit mitgeteilt werden:

1. Rußjajew erwähnt unter 4 Fällen von kongenitaler Hyperplasie eine familiäre Beobachtung.
2. Reed stellte bei zwei Geschwistern, einem Knaben und einem Mädchen, je eine totale rechtsseitige Hypertrophie fest.
3. Wippoth verzeichnet eine Beobachtung, wo Mutter und Sohn R.W. des lk. Fußes, der lk. Beckenhälfte und des lk. Oberschenkels von Geburt an zeigten.

Zusammenfassung.

Die Durchsicht der Mitteilungen unseres Wissens über den partiellen Riesenwuchs, sowie die eigene Bemühung, in histologischer Untersuchung hier weiter zu kommen, führen bald zu einer Grenze. Wir sind in der Erklärung der Ursächlichkeit hier auf Vermutungen angewiesen. Soweit nicht ganz undurchsichtige Störungen der embryonalen Anlage und des fötalen Wachstums in Frage kommen, landen alle Vermutungen im Gebiete des trophoneurotischen Fragenkomplexes.

Angabe des Schrifttums.

Adams*), Adda*), Adler: Zentralbl. f. Path. Bd. 6, 1895, S. 527. Ahlfeld*), Allaris*), Allingham*), Anderson*), Annandale*), Arnheim: Zentralbl. f. d. gesamt. Pathol. Bd. 7, 1896, S. 438. Babonneix et Buizard: Zentralbl. f. d. gesamte Kind.-H.-K. 1904, S. 237. Baldazzi: Zentralbl. f. d. ges. Kind.H.K. Bd. 18, 1925, S. 199. Bamberger: Zentralblatt f. Chir. 1897, S. 398. Berend*), Bessel-Hagen: Zentralbl. f. Chir. 1890, S. 9. Beuscher*), Biebergeil: Zentralbl. f. Chir. 1910, S. 417. Billeroth: Langenb. Arch. Bd. 10, S. 864. Blumenthal*), Bobrow: Zentralbl. f.C hir. 1896, S. 942. Böhm: angegeben von Busch. Boinet: Zentralbl. f. Chir. 1901, S. 581. Bosio: Zentralbl. f. d. ges. K.H,K, 1904, S. 681. Braquehaye*), Brünig*), Burchardt*, Burow: angegeben von Busch. Busch: Langenb. Arch. Bd. 7, S. 174. Cagiati: Deutsche Ztschr. f. Nerven-H.K. Bd. 22. Cavla*), Cazin*), Cestan*), Charpentier*), Clar: Zentralbl. f. Chir. 1930, S. 2284. Coccheri: Zentralbl. f. ges. Kind.H.K. Bd. 25, 1931. Cohnheim*), Comby*), Cozzolino: Zentralbl. f. ges. Kind.H.K. Bd. 15, S. 512. Cruchet et Richaud: Zentralbl. f. Chir. 1907, S. 703. Cuny*), Curling*), Gurtius: Zentralbl. f. Pathol. Bd. 36, 1925, S. 374. Dardani: Zentralbl. f. d. ges. Kind.H.K, Bd, 30, S. 447. Davidson*), Deeg: Bruns Beitr. Bd. 126, S. 331. Dekester: Zentralbl. f. Chir. Bd. 52, S. 263. Demme*), Dietlein: Münch. med. Ztschr. 1914, Nr. 3. Dordu: Zentralbl. f. d. ges. Chir. Bd. 17, 1922. Debrueil*), Duncker: Arch. f. Orth. und Unfallchir. Bd. 21, S. 182. Duplay*), Duplouy: Zentralbl. f. Chir. 1887, Nr. 27. Duzea*), Ewald*), Feriz: Virch. Arch. Bd. 260, S. 308. Fiedler*), Fischer, H: Dt. Zeitschrift f. Chir. Bd. 12, S. 3. Fischer, Walter: Zentralbl. f. d. ges. Chir. Bd, 8 1920, S. 202. Flath*), Fliegel: Dt. Ztschr. f. Chir. Bd. 206, S. 199. Flinker: Zentralbl. f. Chir. 1909, S. 512. Friedberg*), Fumarola*), Galvani: Zentralbl. f. Chir. 1899, S. 400. Giribaldo: Zentralblatt f. Chir. 1908, S. 608. Graetz: Ztschr. f. Kind.H.K. Bd. 45, S. 381, Gruber*), Grünfeld*), Guersant: angegeben von Busch. Guzman*), Habs*), Hahn*), Heller*), Hermannides*), Heusch: Virch. Arch. Bd. 255, S. 71. Higginbotham*), Hinterstoisser: Bruns Beitr. Bd. 102, S. 297. Hoberg*), Hofmann: Bruns Beitr. Bd. 48, S. 391. Hornstein*), Horwitt: Zentralbl. f. d. ges. Kind.H.K. Bd. 19, S. 685. Huet*), Hulke*), Humme*), Humphry*), Ideler: angegeben von Busch. Ihsan: Monatsschr. f. K.H. Bd. 50, 1931. Jacobi: Zentralbl. f. Chir. 1883, S. 439, Jacobsohn: Virch. Arch. Bd. 139, S. 105. Jones*)**), Katayama: Zentralbl. f. d. ges. Chir. Bd. 3, S. 734. Kaufmann: Zentralbl f. Path. Bd. 46, S. 208. Keßler*), Kitaigorodskaja: Jahrb. f. K.H. Bd. 125, S. 38. Kiwull: Zentralbl. f. Chir. 1890, S. 365. Klaußner*), Klein*), Kleinknecht*), Klippel-Tr.*), Köhler: Zentralbl. f. Chir. 1888, S. 600.

*) Feriz: Virch. Arch. Bd. 260, S. 308.
**) Jouon: Zentralbl. f. Chir. 1921, S. 1689.

Kopal: Zentralbl. f. Pathol. 1925, S. 935. Krankenberger*), Külbs*), Kyrklund: Zentralbl. f. K.H. Bd. 14, S. 130. Langsteiner u. Stiefler: Dt. Ztschr. f. Nerv.H.K. 138, S. 274. Lannelong*), Lanz de Quervain*), Legal, Breslau: Zentralbl. f. Chir. 1928, S. 604. Legendre: angegeben von Busch. Lejars*), Levi: Ztrlbl. f. d. ges. K.H.K., Bd. 18, 1925, S. 413. Lewin*), Lockhart-Mummery: Zentralbl. f. d. ges. K.H.K. Bd. 16, Lolli: Zentralbl. f. d. ges. K.H.K. Bd. 22, 1929. Machenhauer*), Magni: Zentralbl. f. d. ges. K.H.K. Bd. 24, 1930, S. 640. Malis: Zentralblatt f. d. ges. K.H.K. Bd. 22. Manasse: Zentralbl. f. Pathol, Bd, 1, 1890, S. 785. Masmejeau*), Million*), Millner*), Möbius*), Mohr: Zentralbl. f. d. ges. K.H.K. Bd. 18, 1925, S. 766. Monot-Trelat*), Mouchet et Belot: Zentralbl. f. Chir. 1927, S. 1635. Münchmeyer*), Nolda: Virch. Arch. Bd. 178, S. 504, 1904. Neurath: Zentralbl. f. Pathol. Bd. 11, 1900. Orlow: Zentralbl. f. Chir. 1903, S. 348. Osler*), Pagenstecher: Dt. Ztschr. f. Chir. Bd. 82, S. 527. Paget: angegeben von Busch. Paterson und Reynolds: Zentralbl. f. d. ges. K.H.K. Bd. 14, 1923. Pazi: Zentralbl. f. Chir. 1899, S. 223. Peiser: Dt. Ztschr. f. Chir. Bd. 137, 1917, S. 189. Phisalix: (s. S. 46) Pisani*), Pokahr*), Power: angegeben von Busch. Preiser*), Prince*), Rach*), Raymond-Janet*), Redard*), Reid: angegeben von Busch. Reißmann*), Rendu: Zentralbl. f. d. ges. Chir. Bd. 1, 1913, S. 536. Ricke*), Riegel*), Rose*), Rothschild: Ztrlbl. f. Chir. Bd. 1903, S. 1223. Roubier: Zentralorg. f. d. ges. Chir. Bd. 8, 1920, S. 305. Roubinowicz*), Ruch und A. Castanie: Zentralbl. f. Chir. 1910, S. 657. Sandberg*), Saner: Zentralbl. f. Chir. Bd. 2, 1913, S. 768. Schmitt*), Schulz*), Schwarz*), Senger: Zentralbl. f. Chir. 1894, S. 128. Siccard*), Silvestrini: Zentralbl. f. d. ges. Chir. Southam-Wels*), Spreitzer: Zentralbl. f. orth. Chir. Bd. 58, S. 423. Steffen*), Steinberg*), Steindl: Dtsch. Ztschr. f. Chir. Bd. 185, S. 356. Stembo*), Stevenson*), Stier*), Tachard*), Tailhefer: Zentralbl. f. Chir. 1926, S. 2499. Tebrich*), Tilanus*), Torto: Zentralbl. f. Chir. 1927, S. 37. Trelat et Monot*), Tridon: Zentralbl. f. d. ges. Chir. Bd. 1, 1913, S. 484. Tuerschmid: Zentralbl. f. d. ges, Chir. Bd. 3, S. 2107. Tugendreich*), Uebelin: Jahrbuch f. K.H.K. Bd. 91, 3. Folge Bd. 41, S. 134, 1920. Wagner: Dt. Zeitschr. f. Chir. Bd. 26, 1887, S. 281. Wakefield: Zentralbl. f. d. ges. K.H.K. Bd. 21, 1928, Weihe*), Werner, R.: Langenb. Arch. Bd. 75, S. 533. Widemann*), Wieland: Jahrb. f. K.H.K. Bd. 65, S. 521. Willems*), Windholz: Dtsch. Ztschr. f. Chir. Bd. 232, 1931, S. 635. Winkler*), Wittelshöfer*), Wullf*), Zondek: Langenbecks Archiv Bd. 74, S. 890.

*) Feriz: Virch. Arch. Bd. 260, S. 308.

Lebenslauf.

Am 1. Januar 1909 wurde ich als Sohn des verstorbenen Rechtsanwalts Julius Kuß in Göttingen geboren. Nach Ablegung der Reifeprüfung am Staatl. Gymnasium in Göttingen im März 1927 betätigte ich mich vom April 1927 bis Juli 1931 im Bankfach und widmete mich seit November 1931 dem Studium der Medizin. Die ärztliche Vorprüfung habe ich im Februar 1934 bestanden.